

Сравнение эффективности сочетанного применения эндоскопических инъекций и внутривенного введения пантопразола и омепразола в лечении пациентов с кровотечениями из верхнего отдела желудочно-кишечного тракта

Опубликовано в журнале:

«Медицина неотложных состояний»; № 1(14); 2008; стр. 116-118.

N.J. Shahin, заведующий отделением гастроэнтерологии и эндоскопии

M. Meli, отделение интенсивной терапии

F. Zaca, отделение кардиологии, Hesperia Hospital, Modena, Italy

Введение

Острое кровотечение из верхних отделов желудочно-кишечного тракта является частой причиной госпитализации. В 6-14 % случаев оно приводит к летальному исходу [1-3]. Риск повторных кровотечений выше у пациентов с массивным кровотечением и эндоскопически подтвержденными признаками недавнего кровотечения. В таких случаях с помощью эндоскопического гемостаза можно контролировать кровотечение, а также снизить уровни повторных кровотечений, заболеваемости и даже смертности [4, 5]. Однако гемостаз является рН-зависимым, и он практически невозможен при низком рН. Внутривенное капельное введение ингибитора протонной помпы (ИПП) пантопразола дает возможность значительно повысить уровень внутрижелудочного рН. Пантопразол единственный среди ИПП способен тесно связываться с цистеином в составе протонной помпы в 822-й позиции. Возможно, именно этим можно объяснить продолжительное ингибирование секреции соляной кислоты, что, в свою очередь, обуславливает клиническую эффективность препарата при гиперсекреции [6, 7]. Таким образом, назначение пантопразола в качестве дополнительной терапии может способствовать улучшению исходов после проведения гемостаза.

Целью данного исследования было сравнить эффективность внутривенной капельной инфузии пантопразола и омепразола после эндоскопического гемостаза у пациентов с пептической язвой, осложнившейся кровотечением.

Методы

Дизайн исследования и лечение

В рандомизированном двойном слепом исследовании принимали участие 164 пациента с эндоскопически подтвержденной язвенной болезнью пищевода, желудка, двенадцатиперстной кишки, язвой, локализованной в стоме, изъязвлениями Дьюлафуа и признаками недавнего кровотечения (по классификации Форреста).

Всем пациентам с кровотечениями назначали эндоскопические инъекции адреналина 1 : 10000 (8-15 мл).

В исследование не были включены пациенты с массивными кровотечениями и больные, требующие неотложного хирургического вмешательства. Также из исследования исключались пациенты с эндоскопически подтвержденным кровотечением из варикозно расширенных вен пищевода или опухоли.

Через два часа после проведения эндоскопической процедуры пациенты были рандомизированы на две группы: с последующим применением пантопразола (n = 81) и

омепразола (n = 83). Схема применения препаратов была следующей: 80 мг болюсно с переходом на внутривенное капельное введение со скоростью 8 мг/ч на протяжении 3 дней.

Анализ эффективности

Критериями оценки эффективности лечения были: развитие повторного кровотечения, необходимость в гемотрансфузии, длительность пребывания в больнице, необходимость в проведении хирургического вмешательства.

Повторное кровотечение диагностировалось по наличию гематемезиса и/или мелены, а также шока (частота пульса > 100 уд. в 1 мин, систолическое артериальное давление < 100 мм рт.ст., холодный пот, бледность кожных покровов, олигурия) или по снижению уровня гемоглобина более чем на 2 г/дл на протяжении последних 24 часов.

Различия между двумя группами определяли с помощью двустороннего точного теста Фишера (5% уровень).

Результаты

Участники исследования

Обе терапевтические группы были сопоставимы по демографическим критериям и по исходным клиническим характеристикам, таким как клиническая картина заболевания, частота пульса, уровень артериального давления, содержание гемоглобина, сопутствующие заболевания, наличие *H.pylori*, применение нестероидных противовоспалительных препаратов (НПВП), антиагрегантов, статус курильщика и признаки недавнего кровотечения, подтвержденные эндоскопически (табл. 1).

Таблица 1.

Демографические и исходные клинические характеристики

| Показатель | Группа пантопразола (n = 81) | Группа омепразола (n = 83) |
|---|------------------------------|----------------------------|
| Средний возраст, лет (\pm SD) | 54,0 \pm 8,7 | 53,0 \pm 8,3 |
| Пол, жен. /муж. | 51/30 | 52/31 |
| Клиническая картина, n (%): | | |
| — гематемезис | 22 (27,1) | 23 (27,7) |
| — мелена | 40 (49,4) | 39 (46,9) |
| — гематемезис/мелена | 19 (23,4) | 21 (25,3) |
| Курильщики, n (%) | 38 (46,9) | 40 (48,1) |
| Принимаемые ранее препараты, n (%): | | |
| — НПВП | 9 (11,1) | 7 (8,4) |
| — аспирин | 10 (13,3) | 8 (9,6) |
| — тиклопидин | 7 (8,6) | 9 (10,8) |
| Витальные показатели: | | |
| — средняя частота пульса (мин), (\pm SD) | 92 \pm 11 | 91 \pm 10 |
| — среднее систолическое артериальное давление (мм рт.ст.), (\pm SD) | 110 \pm 11 | 111 \pm 10 |
| — среднее диастолическое артериальное давление (мм рт.ст.), (\pm SD) | 71 \pm 7 | 74 \pm 6 |
| Средний уровень гемоглобина (г/дл), (\pm SD) | 8,7 \pm 1,3 | 8,8 \pm 1,5 |

| | | |
|--|------------|------------|
| Инфекция <i>H. pylori</i> , n (%) | 60 (74,7) | 62 (74,7) |
| Средний размер язвенного дефекта (мм), (\pm SD) | 13 \pm 5 | 14 \pm 5 |
| Локализация язвы, n (%): | | |
| — пищевод | 2 (2,1) | 1 (1,2) |
| — желудок | 8 (9,8) | 9 (10,8) |
| — двенадцатиперстная кишка | 70 (86,4) | 71 (85,5) |
| — стома | 1 (1,2) | 2 (2,4) |
| Тип кровотечения: | | |
| — струйное | 13 (16,0) | 15 (18,1) |
| — подтекание крови из-под сгустка | 20 (24,7) | 22 (26,5) |
| — видимый сосуд в дне язвы | 22 (27,2) | 24 (28,9) |
| — фиксированный тромб-сгусток | 26 (32,1) | 22 (26,5) |
| Сопутствующая патология, n (%): | | |
| — кардиальная | 10 (12,0) | 8 (9,6) |
| — заболевания легких | 8 (9,8) | 7 (8,4) |
| — заболевания почек | 2 (2,2) | 3 (3,6) |

Из 164 пациентов струйное артериальное кровотечение отмечалось у 28 больных, кровотечение с подтеканием крови из-под сгустка — у 42, у 46 пациентов имел место видимый в дне язвы сосуд, а у 48 — фиксированный тромб-сгусток.

Эффективность

В группе пантопризола отмечалось достоверно ($p = 0,022$) меньшее количество случаев (3,7 %) повторного кровотечения по сравнению с группой омепризола (10,8 %) (рис. 1).

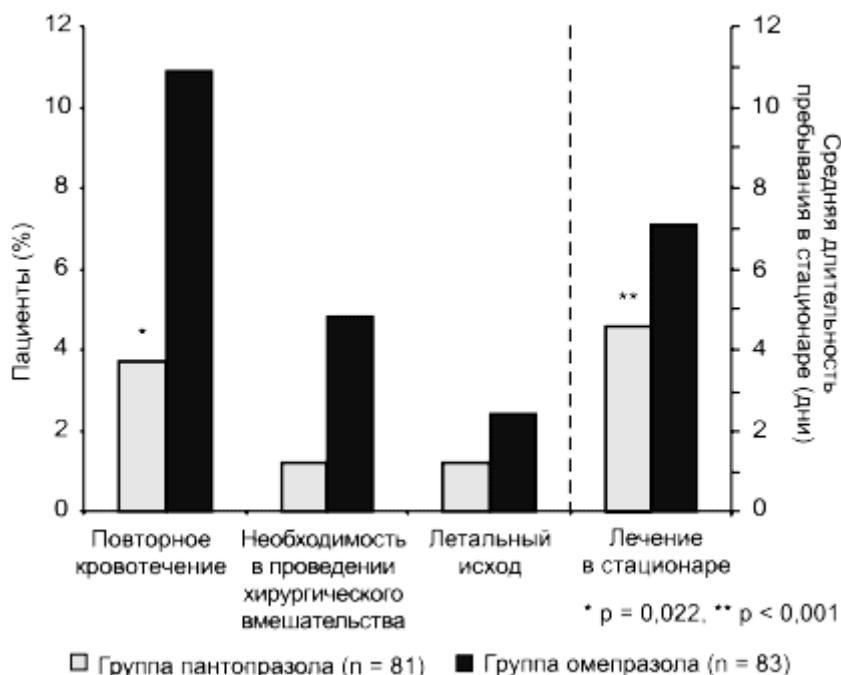


Рисунок 1. Результаты лечения пантопризолом и омепризолом пациентов с кровоточащей пептической язвой

Хирургические вмешательства по поводу неконтролируемого кровотечения проводились реже в группе пантопризола, чем омепризола (1 против 4), однако эта разница не была достоверной. Уровень смертности в обеих группах достоверно не отличался (1 больной в группе пантопризола и 2 в группе омепризола).

Количество случаев возникновения необходимости в гемотрансфузии было достоверно ниже в группе пантопразола по сравнению с группой омепразола (25 против 50 %, $p < 0,001$).

Средняя длительность пребывания в больнице пациентов, получавших пантопразол, была достоверно меньше по сравнению с получавшими омепразол (4,6 против 7,1 дня, $p < 0,001$) (рис. 1).

При анализе было выявлено, что повторное кровотечение наблюдалось у 2 пациентов со струйным кровотечением в группе пантопразола и у 4 пациентов в группе омепразола, в случае кровотечения с подтеканием крови из-под сгустка — у 1 и 3 больных соответственно (табл. 2).

Таблица 2.

Результаты лечения пантопразолом и омепразолом пациентов с кровоточащей пептической язвой

| Исходы и признаки | Группа пантопразола (n = 81) | Группа омепразола (n = 83) | Уровень достоверности |
|---|---------------------------------|-------------------------------|--------------------------|
| Повторное кровотечение, n (%): | | | |
| — струйное | 2 (2,5) | 4 (4,8) | 0,02 |
| — подтекание крови из-под сгустка | 1 (1,2) | 3 (3,6) | |
| — видимый в дне язвы | 0 (0) | 1 (1,2) | |
| сосуд | 0 (0) | 1 (1,2) | |
| — фиксированный тромб-сгусток | 3 (3,7) | 9 (10,8) | |
| Всего | | | |
| Необходимость в проведении хирургического вмешательства, n (%): | | | |
| — струйное кровотечение | 1 (1,2) | 3 (3,6) | 0,16 |
| — подтекание крови из-под сгустка | 0 (0) | 1 (1,2) | |
| — наличие видимого сосуда в дне язвы | 0 (0) | 0 (0) | |
| — фиксированный тромб-сгусток | 0 (0) | 0 (0) | |
| Всего | 1 (1,2) | 4 (4,8) | |
| Летальный исход, n (%): | | | |
| — струйное кровотечение | 1 (1,2) | 1 (1,2) | |
| — подтекание крови из-под сгустка | 0 (0) | 0 (0) | |
| — видимый в дне язвы | 0 (0) | 1 (1,2) | |
| сосуд | 0 (0) | 0 (0) | |
| — фиксированный тромб-сгусток | 1 (1,2) | 2 (2,4) | |
| Всего | | | |

У пациентов со струйным кровотечением или кровотечением с подтеканием крови из-под сгустка хирургическое вмешательство в группе пантопразола требовалось реже, чем в группе омепразола (табл. 2).

После проведения хирургического вмешательства в группе пантопразола умер 1 пациент по причине сопутствующей патологии, в группе омепразола умерли 2 пациента в связи с повторным кровотечением.

Выводы

Для снижения степени выраженности повторных кровотечений, количества случаев необходимости в гемотрансфузии, необходимости в проведении хирургического вмешательства и уменьшения длительности пребывания в больнице пациентов с язвенным кровотечением сочетание эндоскопического гемостаза с внутривенным капельным введением пантопразола более эффективно, чем с омепразолом.

Литература

1. Longstreth G.F. Epidemiology of hospitalization for acute upper gastrointestinal hemorrhage: a population-based study // Am. J. Gastroenterol. — 1995. — 90. — 206-10.
2. Rockall T.A., Logan R.F. et al. Variation in outcome after acute upper gastrointestinal haemorrhage. The National Audit of Acute Upper Gastrointestinal Haemorrhage // Lancet. — 1995. — 346. — 346-50.
3. Rockall T.A., Logan R.F. et al. Incidence of and mortality from acute upper gastrointestinal haemorrhage in the United Kingdom. Steering Committee and members of the National Audit of Acute Upper Gastrointestinal Haemorrhage // BMJ. — 1995. — 311. — 222-6.
4. Lin H.J., Wang K. et al. Heater probe thermocoagulation and multipolar electrocoagulation for arrest of peptic ulcer bleeding. A prospective, randomized comparative trial // J. Clin. Gastroenterol. — 1995. — 21. — 99-102.
5. Laine L. Multipolar electrocoagulation versus injection therapy in the treatment of bleeding peptic ulcers. A prospective, randomized trial // Gastroenterology. — 1990. — 99. — 1303-6.
6. Besancon M., Simon A. et al. Sites of reaction of the gastric H, K-ATPase with extracytoplasmic thiol reagents // J. Biol. Chem. — 1997. — 272. — 22438-46.
7. Katashima M., Yamamoto K. et al. Comparative pharmacokinetic/pharmacodynamic analysis of proton pump inhibitors omeprazole, lansoprazole and pantoprazole, in humans // Eur. J. Drug. Metab. Pharmacokinet. — 1998. — 23. — 19-26.

1 сентября 2011 г.